

## Augenheilkunde

Das Auge ist ein sehr komplexes System. Kaum ein anderes Sinnesorgan vermittelt uns so viele Informationen. Das Auge und seine umgebenden Strukturen können an vielen Stellen geschädigt werden. Bei zahlreichen anderen Erkrankungen kommt es zu einer Mitbeteiligung des Auges.

Zur Kodierung der Erkrankungen des Auges und der Augenanhangsgebilde finden sich im ICD-10-GM 2013 die Codes H00 bis H59:

- H00-H06 Affektionen des Augenlides, des Tränenapparates und der Orbita
- H10-H13 Affektionen der Konjunktiva
- H15-H22 Affektionen der Sklera, der Hornhaut, der Iris und des Ziliarkörpers
- H25-H28 Affektionen der Linse
- H30-H39 Affektionen der Aderhaut und der Netzhaut
- H40-H42 Glaukom
- H43-H45 Affektionen des Glaskörpers und des Augapfels
- H46-H48 Affektionen des N. opticus und der Sehbahn
- H49-H52 Affektionen der Augenmuskeln, Störungen der Blickbewegungen sowie Akkommodationsstörungen und Refraktionsfehler
- H53-H54 Sehstörungen und Blindheit
- H55-H59 Sonstige Affektionen des Auges und der Augenanhangsgebilde

In diesem Beitrag steht eine Augenbeteiligung als Folgeerscheinung oder Komplikation bei anderen Erkrankungen, zum Beispiel einer internistischen Erkrankung, im Mittelpunkt. In diesen Fällen sollte die Erkrankung dem mitbehandelnden Augenarzt so genau wie möglich angegeben werden – soweit diese für den Augenarzt behandlungsrelevant ist. Behandlungsrelevanz besteht, wenn Grunderkrankungen wie arterielle Hypertonie oder Diabetes mellitus bei der Medikamentenauswahl, der Wahl des Therapieverfahrens usw. mitbedacht werden muss.

Besonders die behandlungsrelevanten Diagnosen sollten möglichst vollständig für die Abrechnung erfasst werden. Nicht kodiert werden dagegen Dauerdiagnosen und chronische Zustände, die im entsprechenden Quartal keine Leistung nach sich gezogen haben bzw. keine Behandlungsrelevanz hatten.

### Kodierung nach dem Kreuz-Stern-System

Die ICD-10 klassifiziert Diagnosen primär nach der Ätiologie. Der Kreuz-Code (†) verschlüsselt die Ätiologie (Primärkode) und der Stern-Kode (\*) verschlüsselt die Manifestation (Sekundärkode).

### Kodierbeispiele

Die folgenden Kodierbeispiele veranschaulichen Regeln zur Kodierung nach der ICD-10-GM.

### Konjunktivitis bei Pollenallergie

Ein 24-jähriger Patient mit bekannter Pollenallergie (Frühblüher) kommt in Ihre Praxis, da er wieder eine starke Rhinopathie und Konjunktivitis durch Pollen hat. Sie verordnen ein Antihistaminikum.

J30.1 G Allergische Rhinopathie durch Pollen/Heuschnupfen

H10.1 G Akute allergische Konjunktivitis

### Nicht primär insulinabhängiger Diabetes mellitus (Typ-2-Diabetes) – Ausschluss einer Augenbeteiligung

Eine adipöse Patientin mit bekanntem nicht primär insulinabhängigem Diabetes mellitus (Typ-2-Diabetes) wurde vom Hausarzt zur Kontrolluntersuchung (Ausschluss einer Augenbeteiligung) an den Augenarzt überwiesen. Eine diabetische Katarakt und eine Retinopathia diabetica kann ausgeschlossen werden.

E11.90 + G Nicht primär insulinabhängiger Diabetes mellitus [Typ-2-Diabetes] ohne Komplikationen, nicht als entgleist bezeichnet

H36.0\* A Retinopathia diabetica

H28.0\* A Diabetische Katarakt

(E66.00 G Adipositas durch übermäßige Kalorienzufuhr, BMI von 30 bis unter 35)

Die Adipositas muss nur kodiert werden, wenn diese behandlungsrelevant ist (zum Beispiel Beratung, Medikation)

### Nicht primär insulinabhängiger Diabetes mellitus (Typ-2-Diabetes) mit Retinopathia diabetica

Ein Patient mit nicht entgleistem Typ-2-Diabetes mellitus und bekannter Retinopathia diabetica ist in Ihrer augenärztlichen Behandlung. Er kommt zur Kontrolle des Augenbefundes.

E11.30+ G Nicht primär insulinabhängiger Diabetes mellitus [Typ-2-Diabetes] mit Augenkomplikationen, nicht als entgleist bezeichnet

H36.0\* G Retinopathia diabetica


### Nicht primär insulinabhängiger Diabetes mellitus (Typ-2-Diabetes) mit multiplen Komplikationen – Mitbehandlung sonstiger Erkrankungen durch den Augenarzt

Ein Patient mit nicht entgleistem Typ-2-Diabetes mellitus mit Nierenkomplikationen ist aufgrund eines primären Engwinkelglaukoms in augenärztlicher Behandlung. Im Rahmen des therapeutischen Vorgehens (zum Beispiel Medikation) ist für den Augenarzt der Typ-2-Diabetes mellitus mit der Nierenkomplikation relevant. Die genaue Bezeichnung der Nierenkomplikation liegt dem Augenarzt nicht vor.

E11.20+ G Nicht primär insulinabhängiger Diabetes mellitus [Typ-2-Diabetes] mit Nierenkomplikationen, nicht als entgleist bezeichnet

H40.2 G Primäres Engwinkelglaukom

Der „führende“ Kode für den Diabetes mellitus (hier E11.20) sollte vom mitbehandelnden Arzt dem Kenntnisstand entsprechend so genau wie möglich angegeben werden. Zwar steht hier die Behandlung des Glaukoms im Vordergrund, wird aber durch den Diabetes mellitus beeinflusst. Die Kodierung der manifestierten Nierenkomplikation (fachfremd) ist seitens des Augenarztes entbehrlich, da er diese nicht behandelt. Durch eine standardisierte (nicht fachgebundene) Diagnoseprüfung werden bei der Abrechnung dennoch ggf. Hinweise auf die Nierenkomplikationen erfolgen (zum Beispiel N08.3\*).



Behandlungsrelevante Diagnosen von Augen-erkrankungen sollte die Praxis möglichst vollständig erfassen.

#### Berichtigung

In der Ausgabe 5|2013 von KVNO aktuell steht fälschlicherweise in der Tabelle mit den Impfungen mehrfach die Ziffer „1“ am Ende. Betroffen sind die Codes für die Impfung gegen Pneumokokken (Z 23.81), Menigokokken (Z 23.8) und HPV (Z25.81). Wir bitten den Fehler zu entschuldigen und haben ihn in der Online-Version von KVNO aktuell umgehend korrigiert.

## Primär insulinabhängiger Diabetes mellitus (Typ-1-Diabetes) ohne Komplikationen– Ausschluss einer Augenbeteiligung

Ein Patient mit Typ-1-Diabetes wurde vom Hausarzt zur Untersuchung an den Augenarzt überwiesen, es wurde eine diabetische Katarakt und eine Retinopathia diabetica ausgeschlossen.

E10.90† G Primär insulinabhängiger Diabetes mellitus [Typ-1-Diabetes], ohne Komplikationen, nicht als entgleist bezeichnet

---

H36.0\* A Retinopathia diabetica

---

H28.0\* A Diabetische Katarakt

## Primär insulinabhängiger Diabetes mellitus (Typ-1-Diabetes) mit Augenbeteiligung

Eine Patientin mit nicht entgleistem Typ-1-Diabetes mellitus wird vom Hausarzt zur Abklärung einer Augenbeteiligung überwiesen. Der Diabetes mellitus Typ 1 ist seit 15 Jahren bekannt. Die Patientin gibt neu aufgetretene Probleme beim Lesen an. Nach Angaben des Hausarztes besteht außerdem seit Jahren eine Hyperlipidämie. Sie diagnostizieren eine Retinopathia diabetica und besprechen mit der Patientin die Prognose bezüglich der Augenbeteiligung.

E10.30 † G Primär insulinabhängiger Diabetes mellitus [Typ-1-Diabetes] mit Augenkomplikationen, nicht als entgleist bezeichnet

---

H36.0\* G Retinopathia diabetica

---

E78.5 G Hyperlipidämie, nicht näher bezeichnet

## Primär insulinabhängiger Diabetes mellitus (Typ-1-Diabetes) mit multiplen Komplikationen – Mitbehandlung der Komplikationen durch den Augenarzt

Bei einem 53-jährigen Patienten besteht ein Typ-1-Diabetes-mellitus mit multiplen Komplikationen. Er stellt sich beim Augenarzt zur Kontrolluntersuchung der bekannten diabetischen Retinopathie vor. Dem Augenarzt ist durch Information auf der Überweisung vom Hausarzt bekannt, dass neben der Augenveränderung bereits weitere Komplikationen vorliegen. Diese werden aber bei dem Besuch in der Augenarztpraxis nicht behandelt. Die diabetische Stoffwechsellage ist nicht entgleist. Die Untersuchung und gegebenenfalls die Therapie erfolgen bezüglich der diabetischen Retinopathie.

E10.72† G Nicht primär insulinabhängiger Diabetes mellitus [Typ-1-Diabetes] mit sonstigen multiplen Komplikationen, nicht als entgleist bezeichnet

---

H36.0\* G Retinopathia diabetica

Eine genauere Kodierung der weiteren (fachfremden) Komplikationen durch den Augenarzt ist nicht erforderlich.

## Arterielle Hypertonie mit Augenbeteiligung

Ein Patient leidet infolge seiner langjährigen Hypertonie sowohl unter einer Herzinsuffizienz als auch unter einer hypertensiven Retinopathie. Er kommt zur Kontrolle des Augenbefundes in Ihre Praxis.

I11.00 G Hypertensive Herzerkrankung mit (kongestiver Herzinsuffizienz, ohne Angabe einer hypertensiven Krise)

---

H35.0 G Hypertensive Retinopathie

Ein 68-jähriger Patient, Raucher, Hypertoniker, stellt sich mit Sehstörungen in der Praxis vor. Sie diagnostizieren eine Makuladegeneration mit zentralen Gesichtsfeldausfällen.

H35.3 G Degeneration der Makula und des hinteren Poles

---

I10.00 G Benigne essentielle Hypertonie ohne Angabe einer hypertensiven Krise

---

H53.4 G Gesichtsfelddefekt

---

F17.2 G Psychische und Verhaltensstörung durch Tabak: Abhängigkeitssyndrom

Die F17.2 G wird dann kodiert, wenn sie einen direkten Bezug zu der Sehstörung hat oder sie eine Kontraindikation für die Therapie darstellt, bzw. es Wechselwirkungen zwischen den Medikamenten gibt.

## Z. n. Schlaganfall mit Sehstörung

Ein 67-jähriger Patient hatte vor drei Monaten einen Schlaganfall erlitten. Er klagt seitdem über Sehstörungen mit Gesichtsfeldausfall. Sie stellen eine homonyme Hemianopsie fest.

I69.3 G Folgen eines Hirninfarktes

H53.4 G Gesichtsfelddefekte / homonyme Hemianopsie

## Zoster mit Augenbeteiligung

Patient mit Herpes Zoster des Gesichtes links mit Augenbeteiligung (Iritis und Keratokonjunktivitis)

B02.3† G L Zoster Ophthalmicus

H19.0\* G L Skleritis und Keratokonjunktivitis bei andernorts klassifizierten Krankheiten

H22.0\* G L Iridozyklitis bei andernorts klassifizierten infektiösen und parasitären Krankheiten

## Beteiligung der Augen bei Herpesinfektion

Ein Patient mit Herpesinfektion kommt wegen Augenschmerzen, Sehstörungen und Miosis sowie Schwellung, Rötung, Juckreiz des rechten oberen Augenlids in die Praxis.

B00.5† G Augenkrankheit durch Herpesviren

H03.1\* G R Beteiligung des Augenlides bei sonstigen anderenorts klassifizierten Infektionskrankheiten

H22.0\* G R Iridozyklitis bei anderenorts klassifizierten infektiösen und parasitären Erkrankungen/ Infektion durch Herpesviren

Eine Patientin klagt über Rötung, Fremdkörpergefühl, Lichtscheue und Sehverschlechterung des linken Auges. Sie gibt an vor wenigen Tagen einen Herpes labialis gehabt zu haben. Nach durchgeführter Untersuchung bestätigt sich der Verdacht einer Keratitis und Keratokonjunktivitis durch Herpesviren.

B00.5† G Augenkrankheit durch Herpesviren

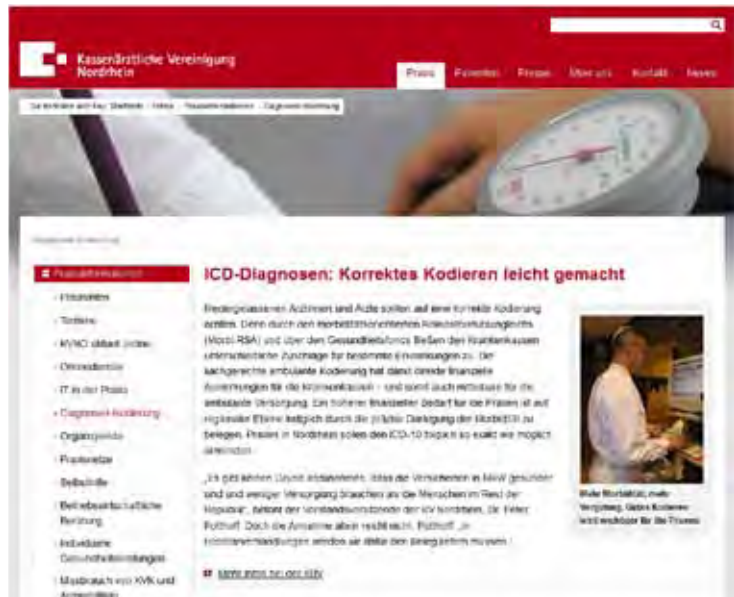H19.1\* G L Keratitis und Keratokonjunktivitis durch Herpesviren

## Multiple Sklerose mit Augenbeteiligung

Eine 38-jährige Patientin mit bekannter Multipler Sklerose (MS) stellt sich wegen Sehverschlechterung vor. Sie befindet sich in einem akuten Schub der MS. Eine Beteiligung des Nervus opticus ist bekannt, es wird eine akute Neuritis festgestellt.

G35.11 † G Multiple Sklerose mit vorherrschend schubförmigem Verlauf, mit Angabe einer akuten Exazerbation oder Progression

H48.1\* G Retrobulbäre Neuritis bei anderenorts klassifizierten Krankheiten



Infos rund um das korrekte Kodieren finden Sie auf der Homepage der KV Nordrhein. Darunter auch fachgruppen-spezifische Kodiertipps. Klicken Sie doch einfach mal rein: [www.kvno.de](http://www.kvno.de)

Das Institut für Qualität im Gesundheitswesen Nordrhein (IQIG) und die KV Nordrhein übernehmen keine Haftung für die Richtigkeit der Angaben.

## Weitere Augenkrankheiten durch Herpesviren:

Kreuz-Stern Kodierung B00.5 + und zusätzlich: Dermatitis des Augenlides† (H03.1\*), Iridozyklitis† (H22.0\*), Iritis† (H22.0\*), Keratitis† (H19.1\*), Keratokonjunktivitis† (H19.1\*), Konjunktivitis† (H13.1\*), Uveitis anterior† (H22.0\*)